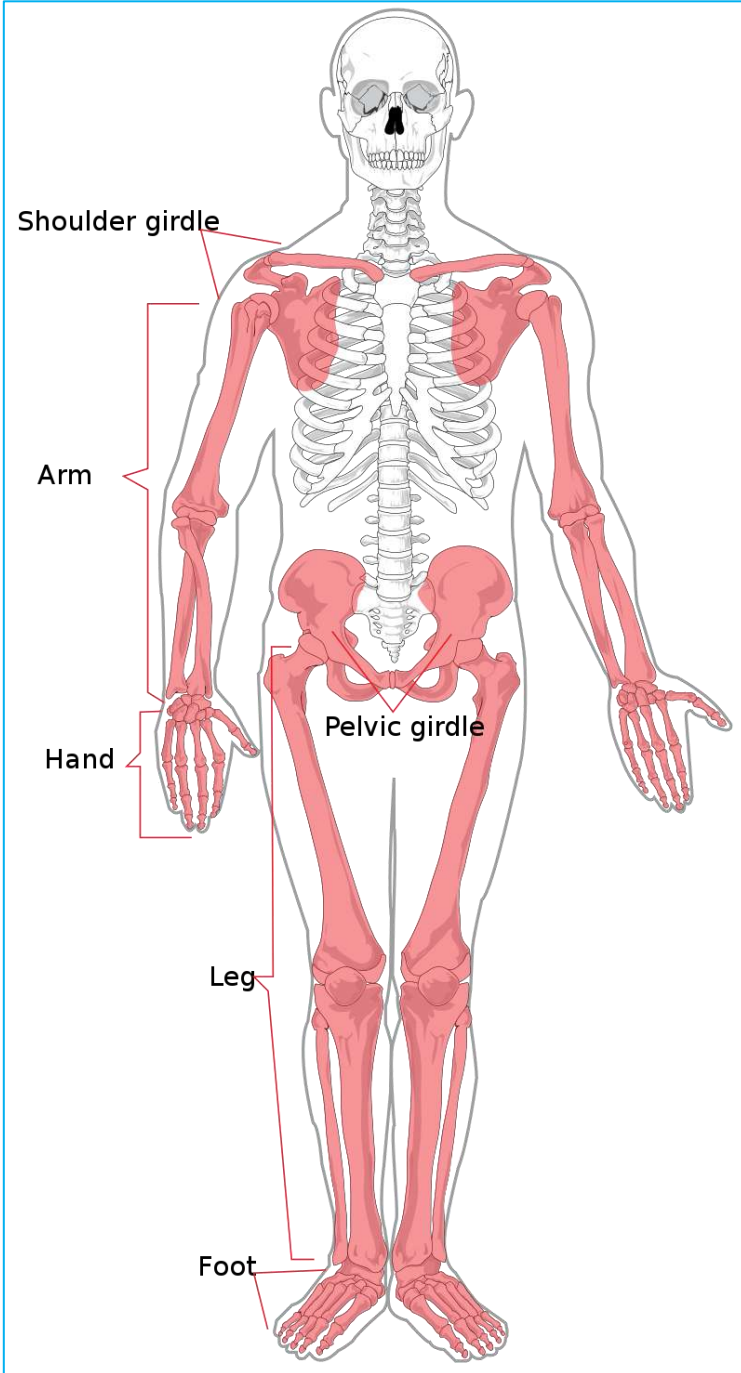
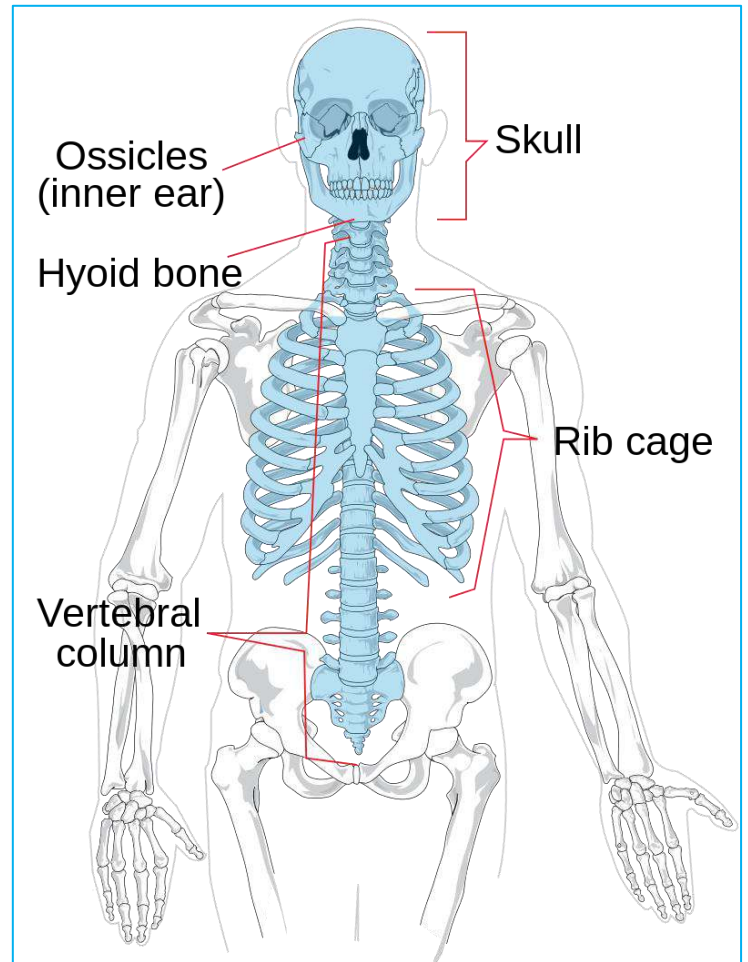


206 Bones Name List PDF

Appendicular Skeleton



Axial Skeleton



हड्डियाँ (Bones) हमारे शरीर का मुख्य ढाँचा होता है यह शरीर को मज़बूती और आकार प्रदान करता है। इसके साथ ही यह हमारे शरीर के कई नाज़ुक अंगों की रक्षा करता है। मानव कंकाल तंत्र (Human Skeleton) में कुल 206 हड्डियाँ पाई जाती हैं।

Skeleton System को दो भागों में बाँटा गया है।

1. अक्षीय कंकाल (Axial Skeleton) इसमें 80 हड्डियाँ पाई जाती हैं।
2. अनुबन्धीय या उपांगीय कंकाल (Appendicular Skeleton) इसकी संख्या 126 होती है।

अक्षीय कंकाल (Axial Skeleton) किसे कहते हैं?

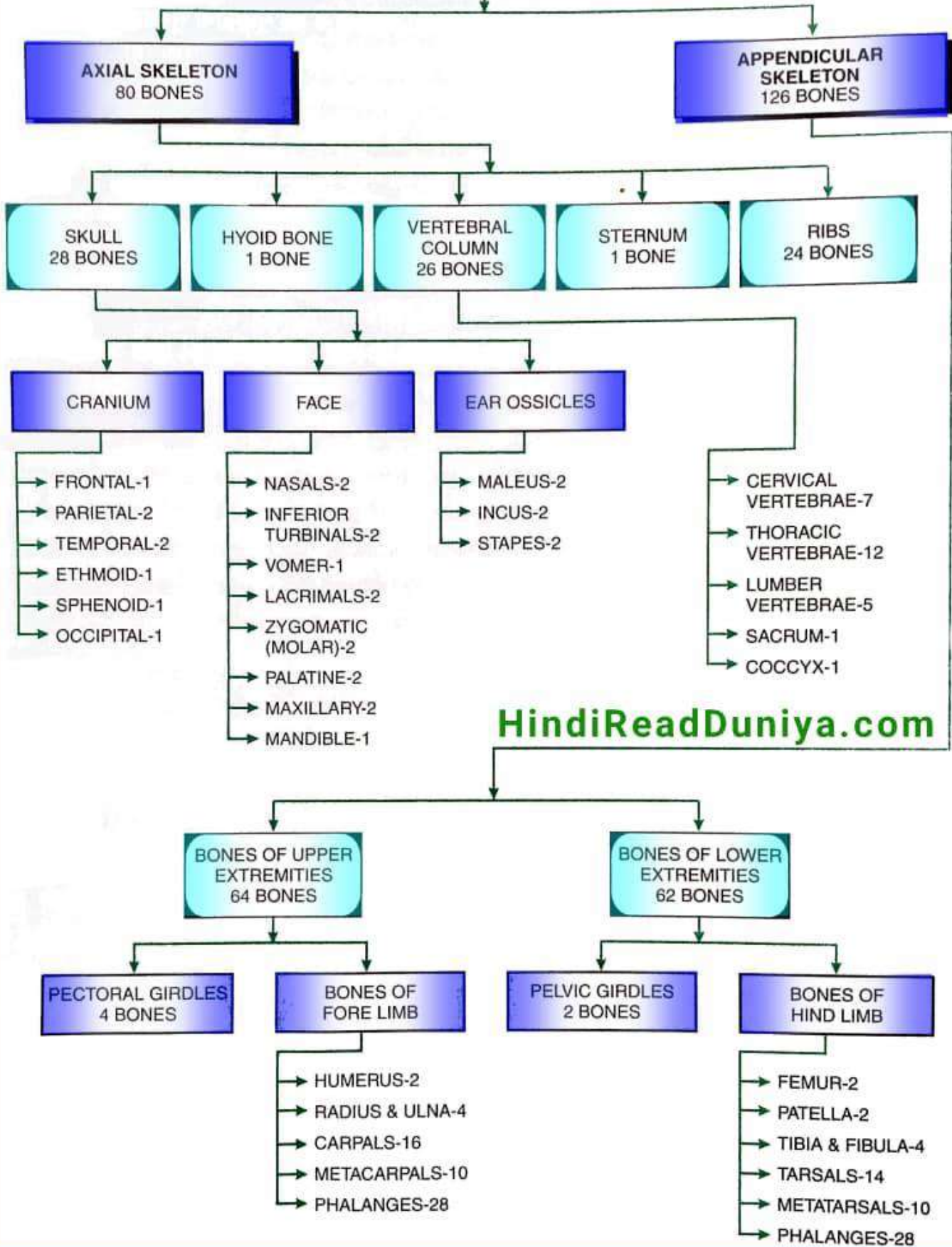
यह हमारे शरीर का अनुलंब अक्ष (Longitudinal axis) निर्धारित करता है। व शरीर के नाज़ुक अंगों की रक्षा करती है। जिसके अंतर्गत खोपड़ी (Skull), कण्ठास्थि (Hyoid), कशेरुक दण्ड (Vertebral column), उरोस्थि (Sternum) तथा पसलियाँ (Ribs) आती हैं। Axial skeleton की कुल संख्या 80 होती है। लेकिन शिशुओं में यह संख्या 87 होती है।

अनुबन्धीय या उपांगीय कंकाल (Appendicular Skeleton) किसे कहते हैं?

Appendicular Skeleton उसे कहते हैं जो शरीर के बाहर होती है जो पकड़ने चलने घूमने का काम करती हैं। यह किसी विशेष अंग की रक्षा नहीं करती हैं। अपेंडीकुलर कंकाल की कुल 126 हड्डियाँ होती हैं।

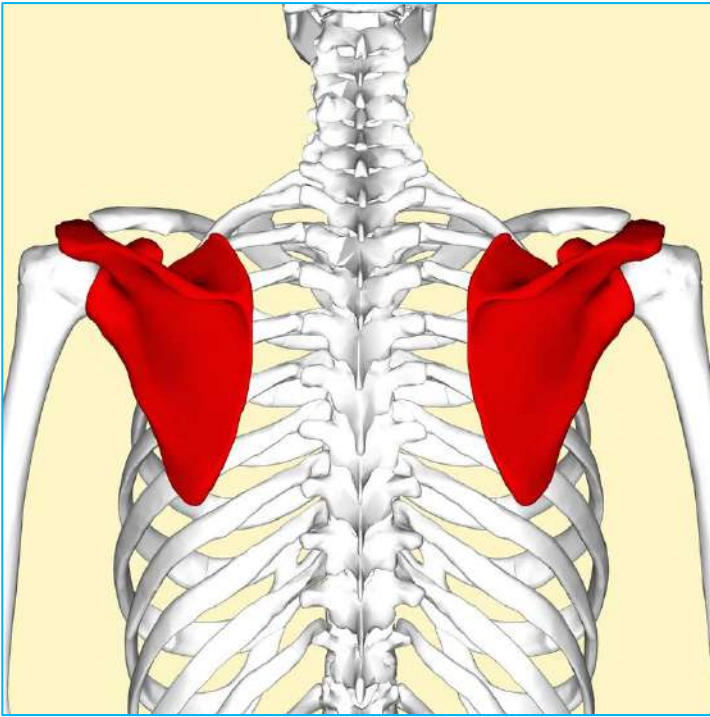
SKELETON

206 BONES

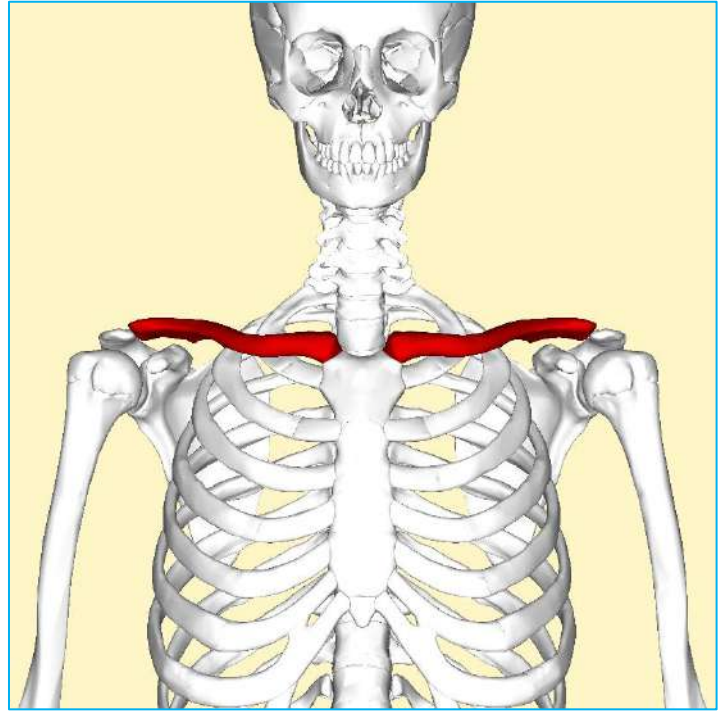


HindiReadDuniya.com

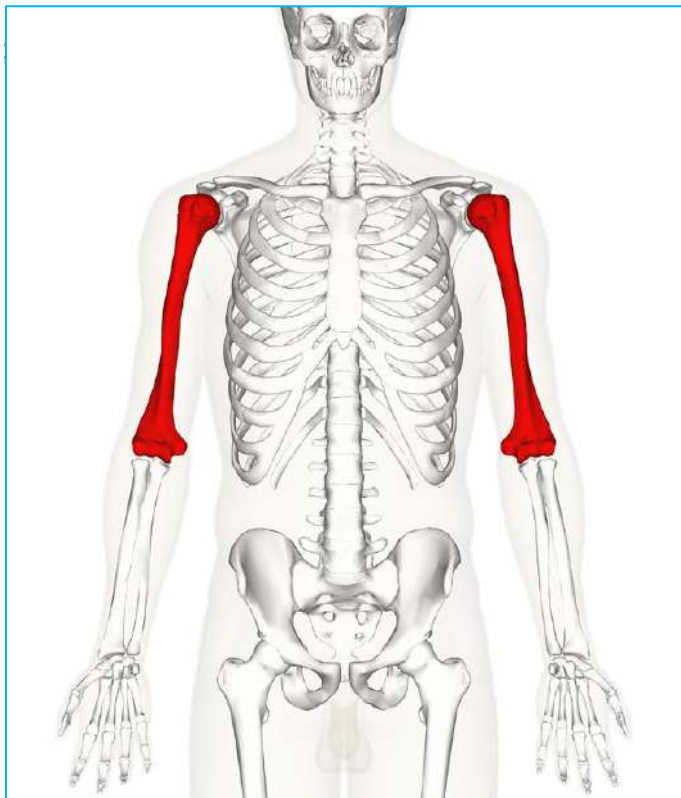
1. Bones of Upper Extremities (64 Bones)



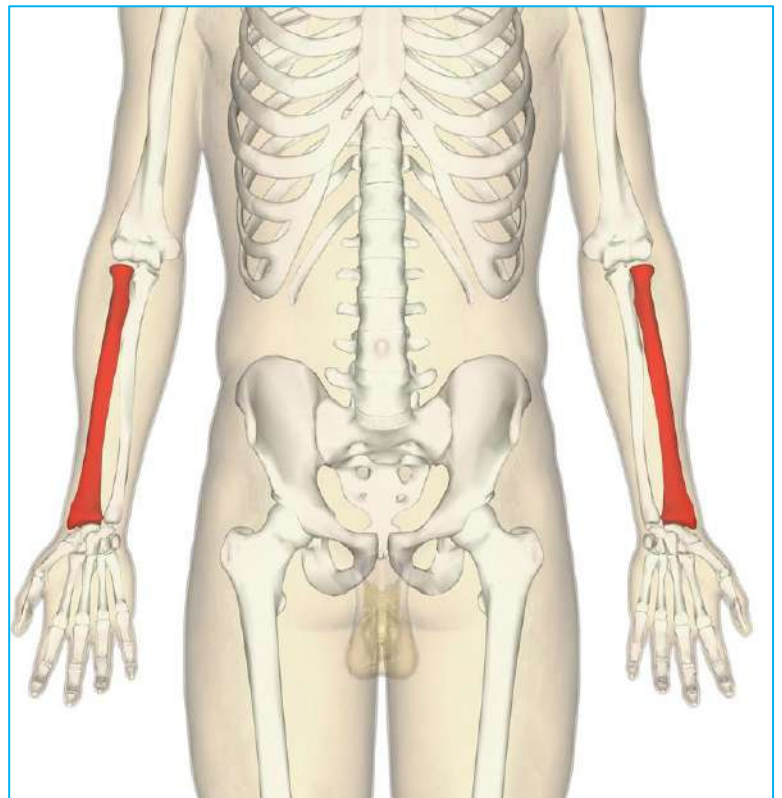
Scapula



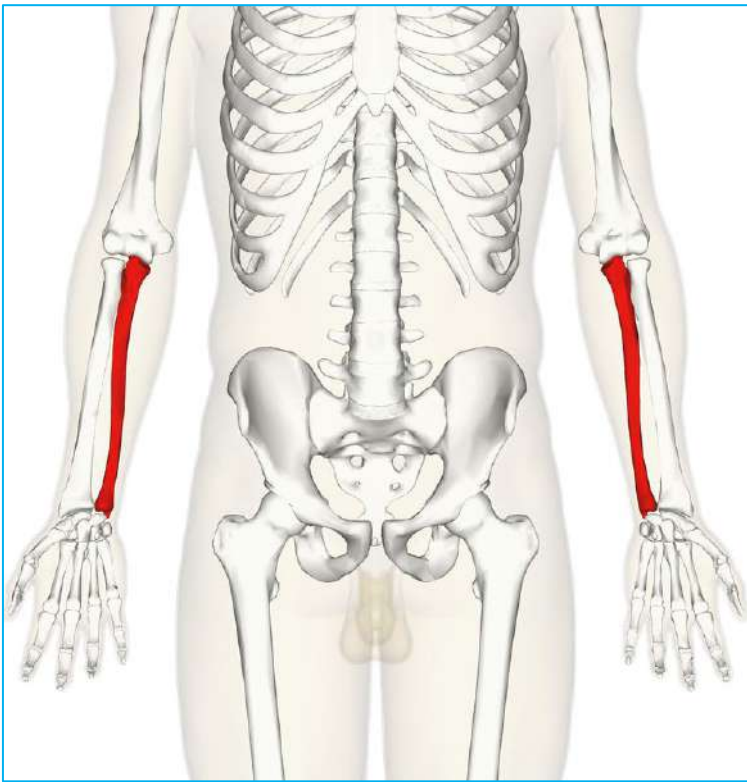
Clavicle



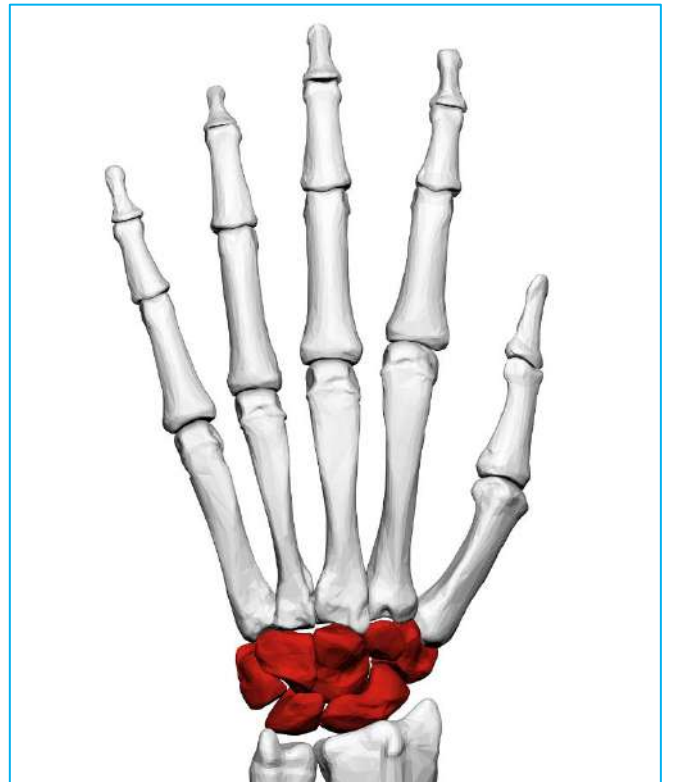
Humerus



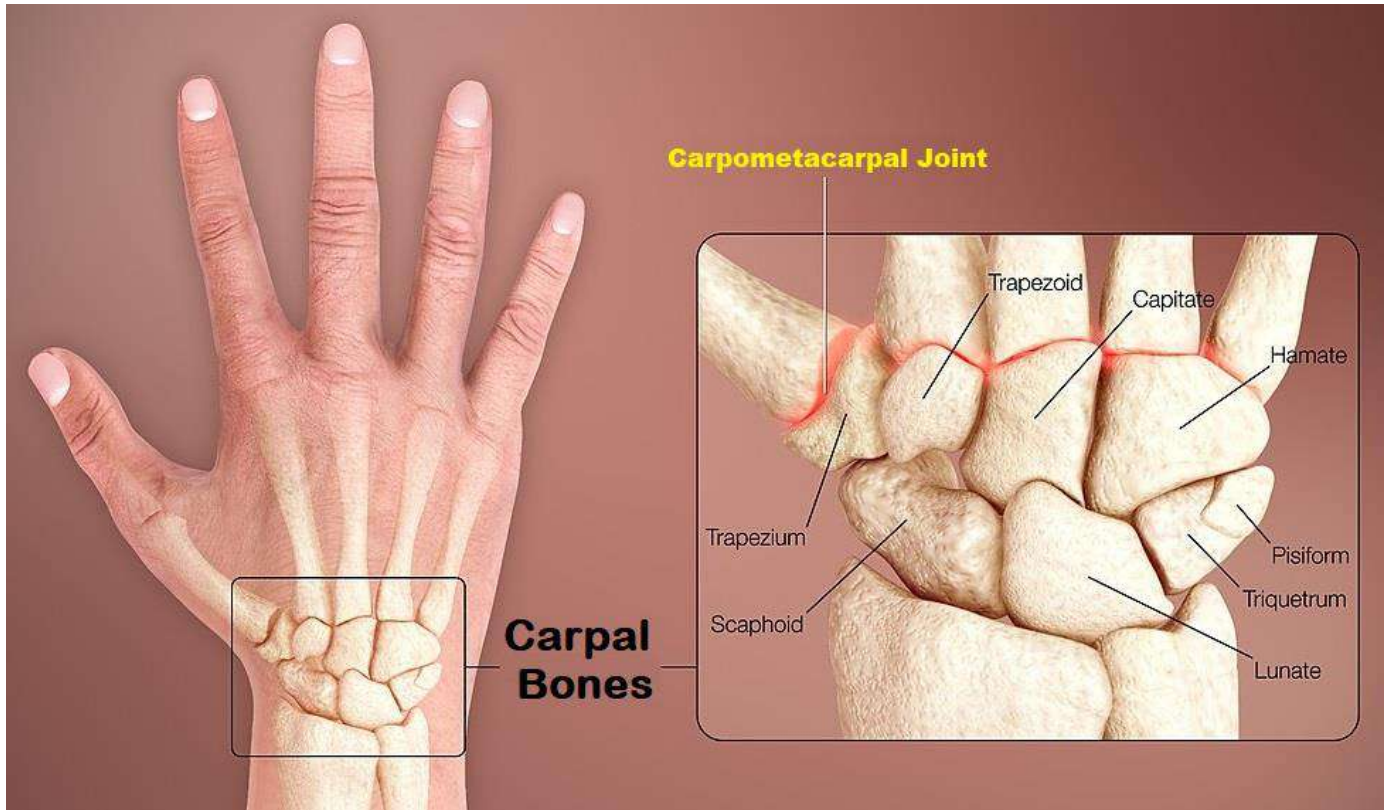
Radius



Ulna

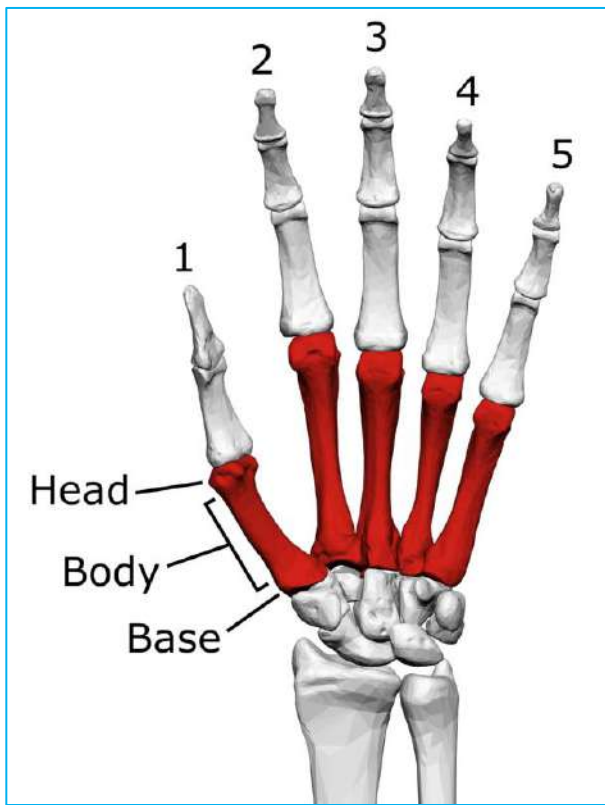


Carpal

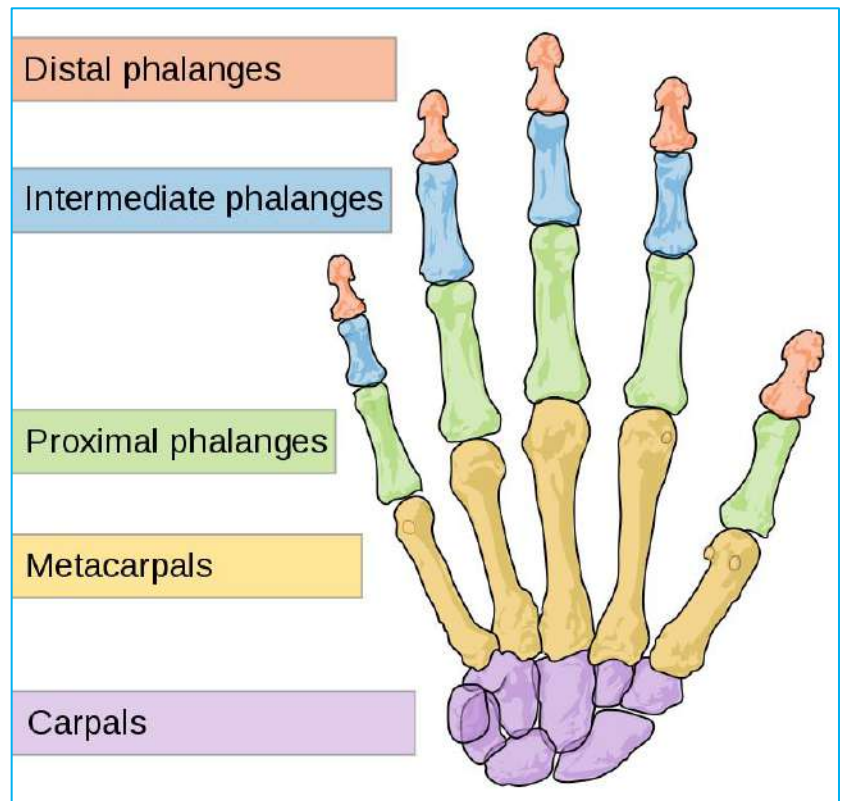


Carpometacarpal Joint

Carpal Bones

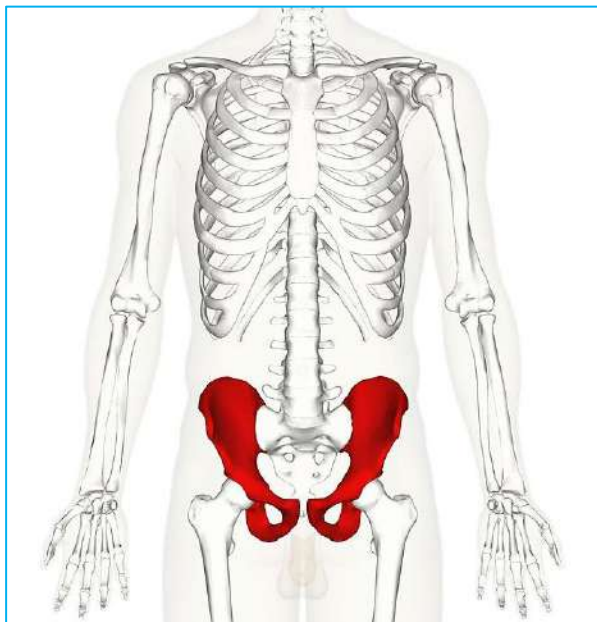


Metacarpal

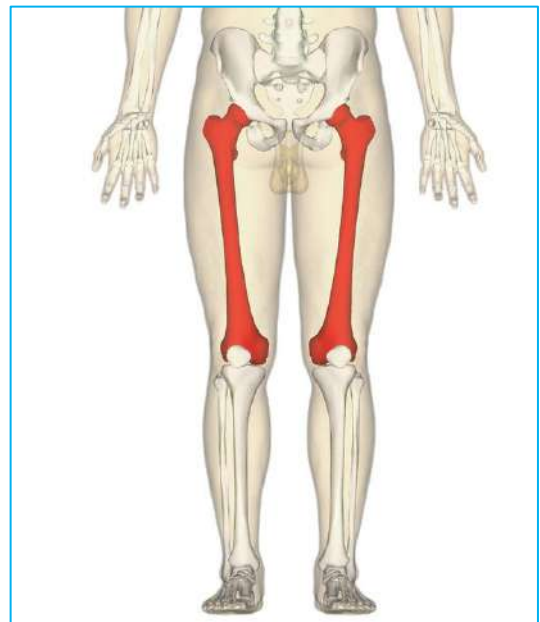


Phalanges

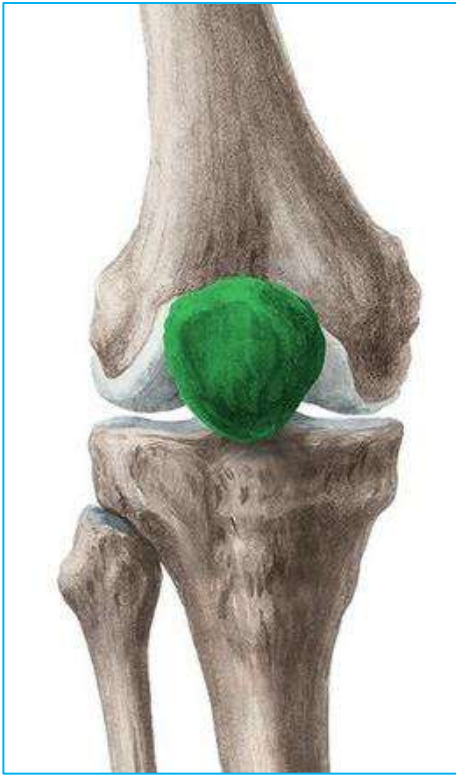
2. Bones of Lower Extremities (62 Bones)



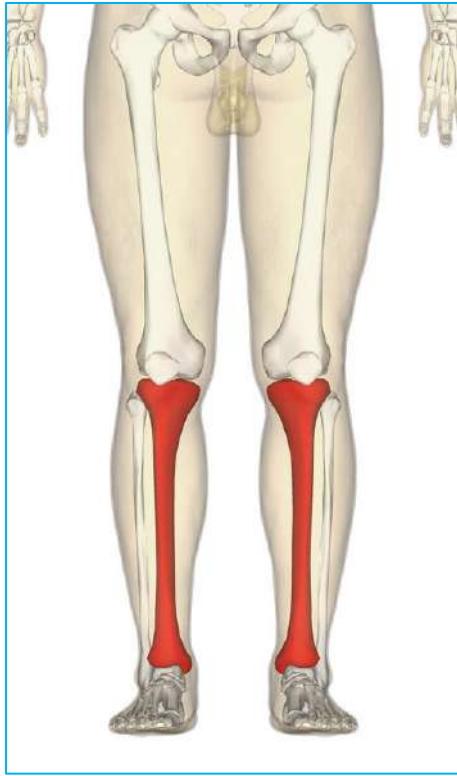
Pelvic Gridle



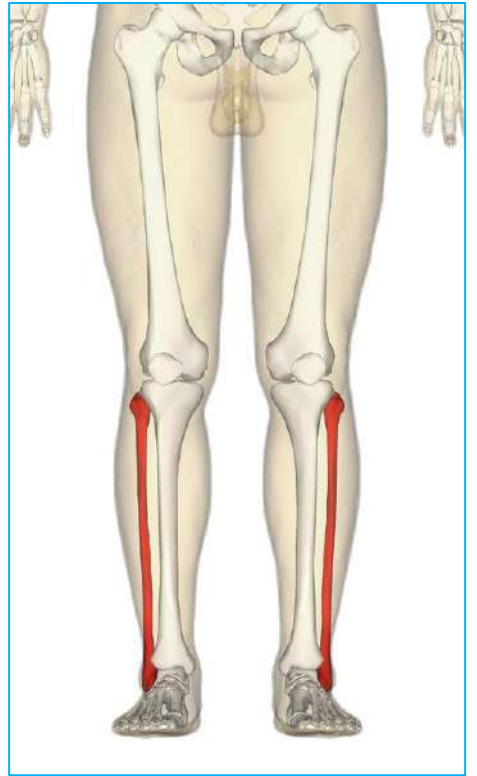
Femur



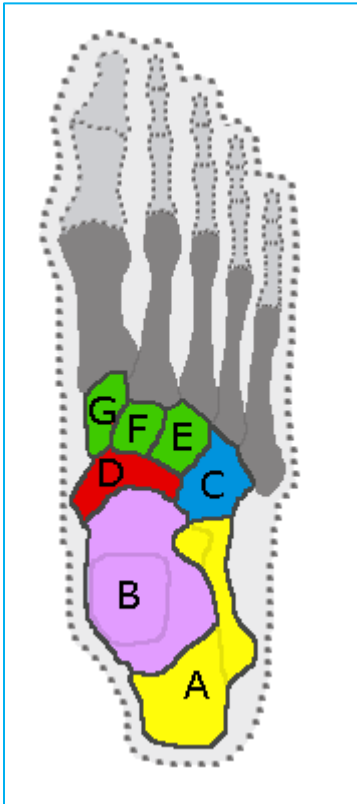
Patella



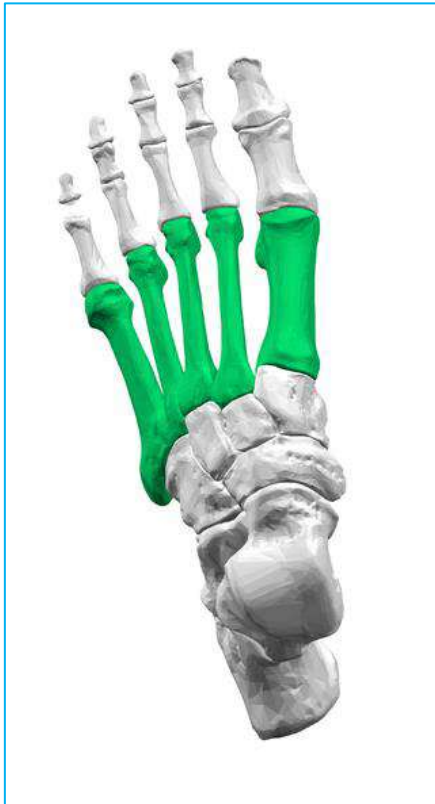Tibia



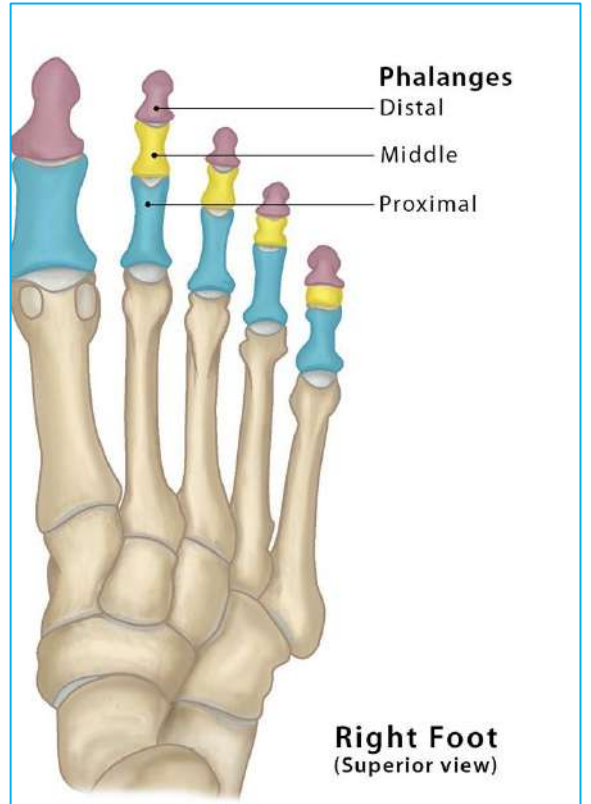
Fibula



Tarsals

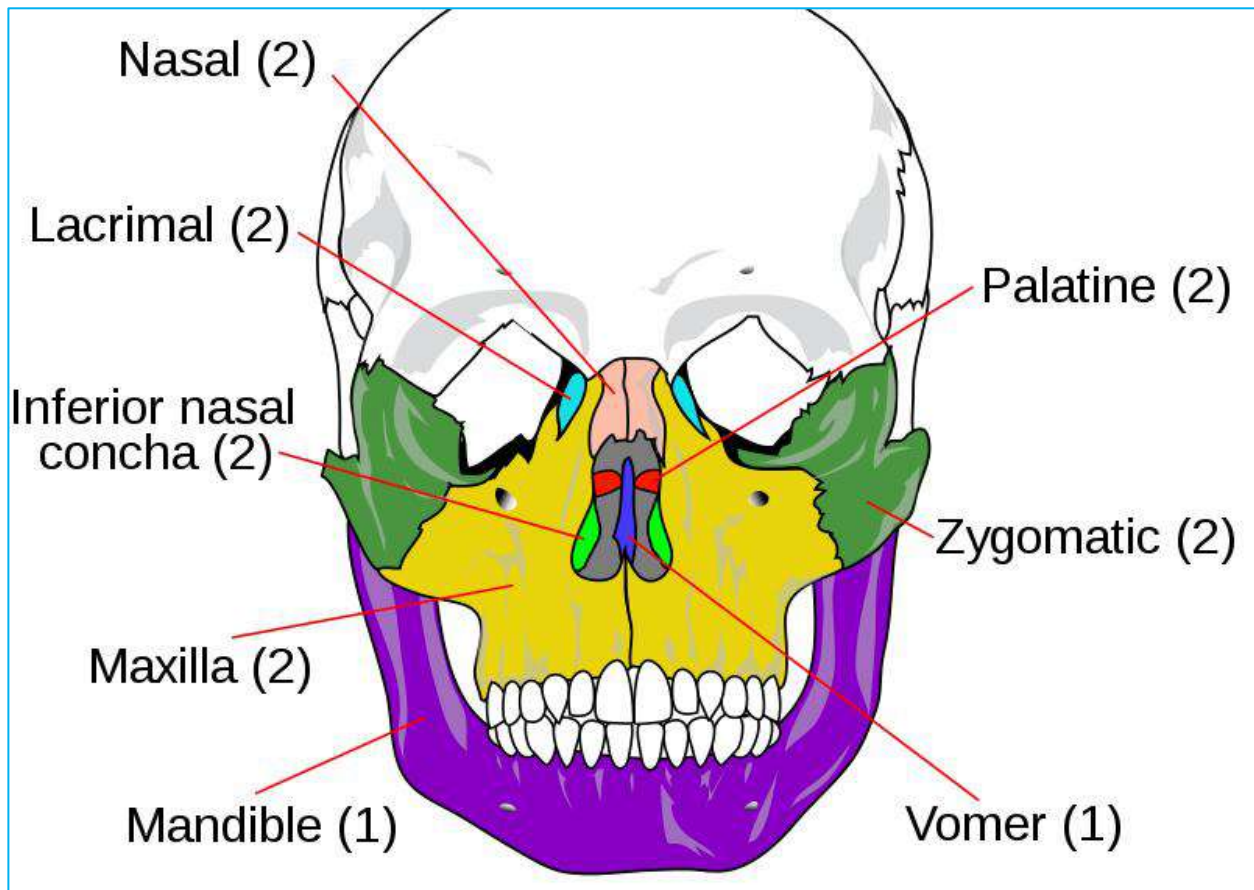
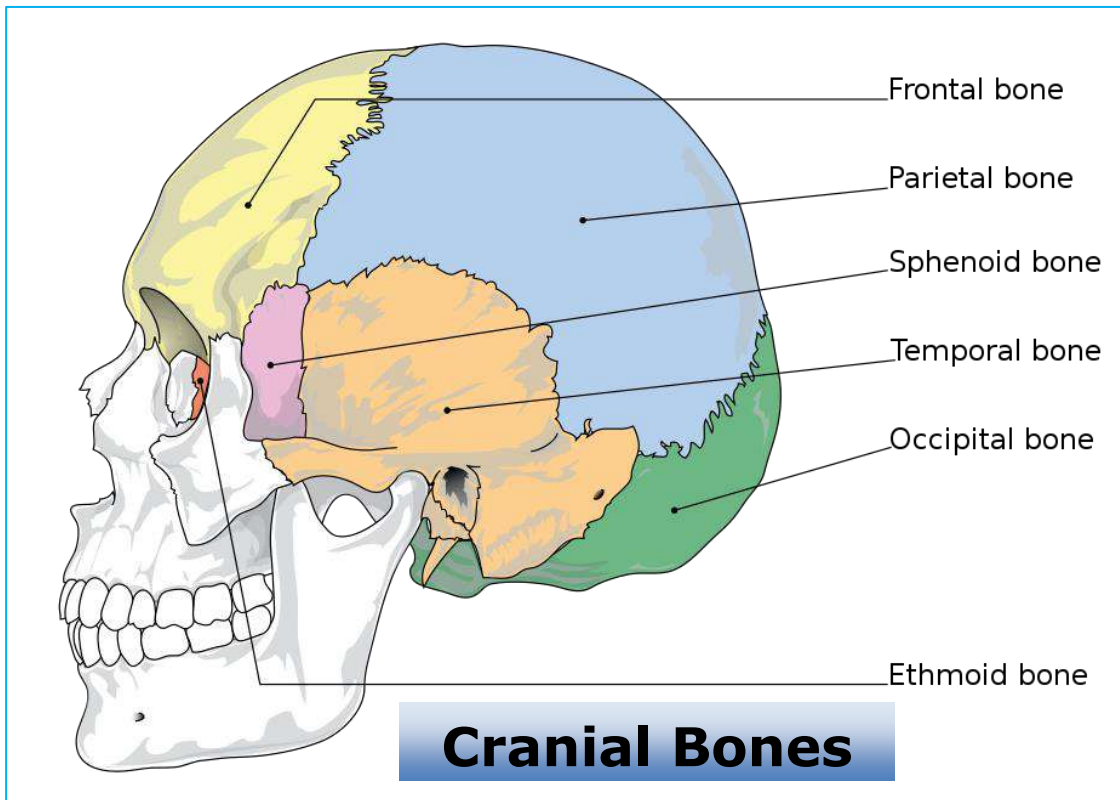


Metatarsals

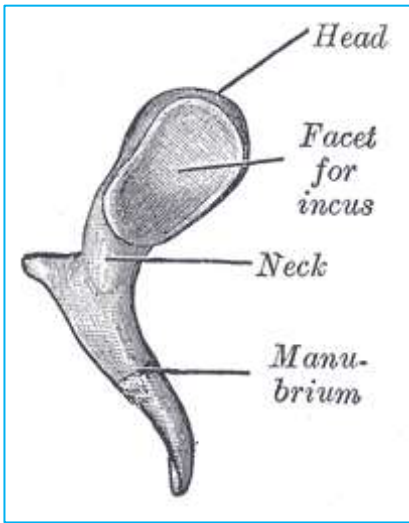


Phalanges

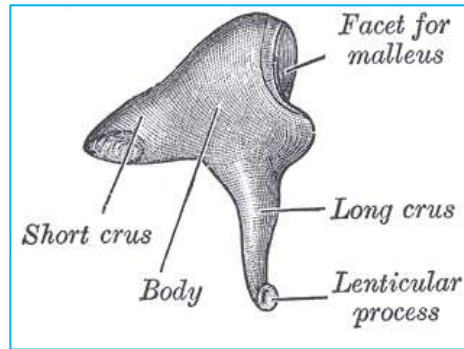
3. Bones of Skull (28 Bones)



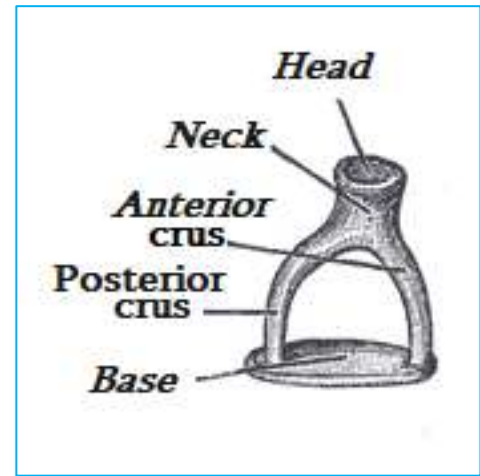
Facial Bones



Malleus



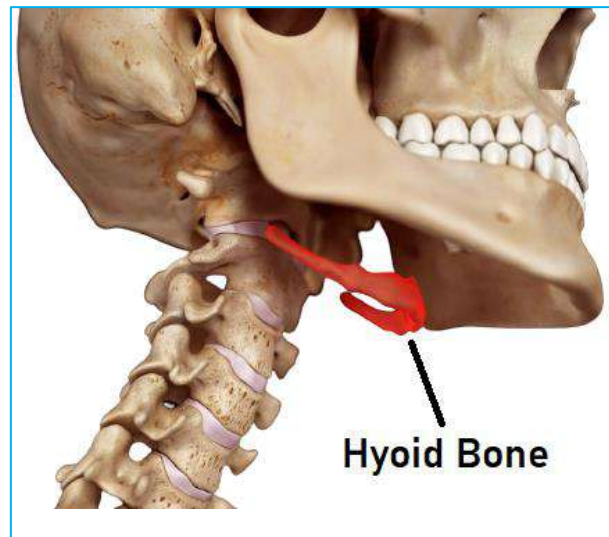
Incus



Stapes

Ear Ossicles

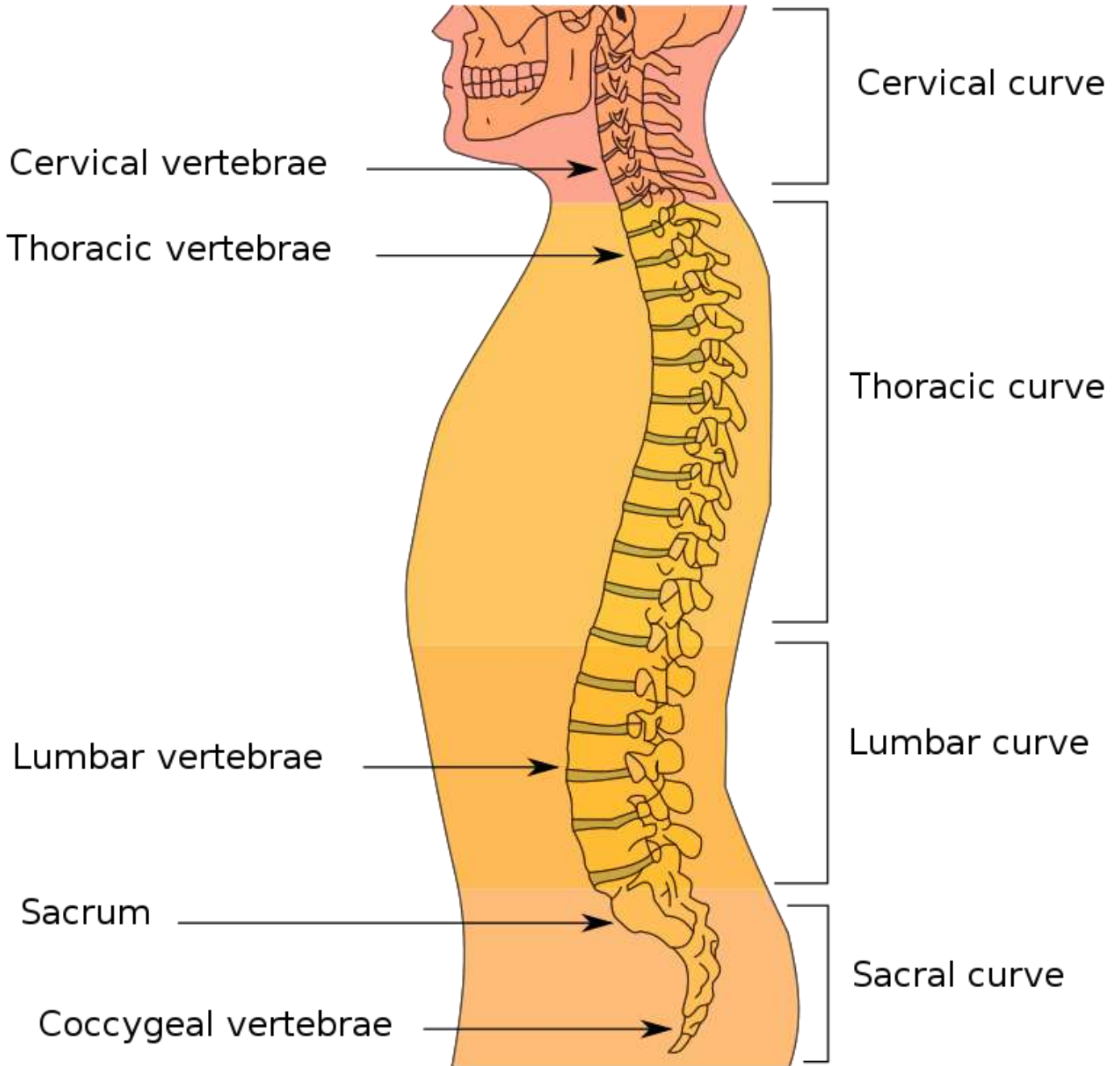
4. Hyoid Bone (1 Bones)

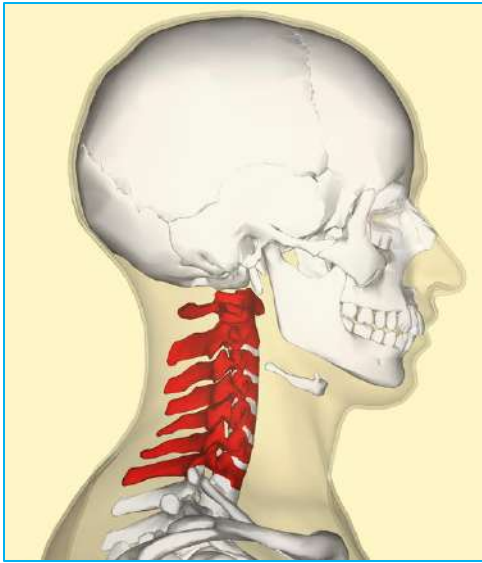

Read Also...

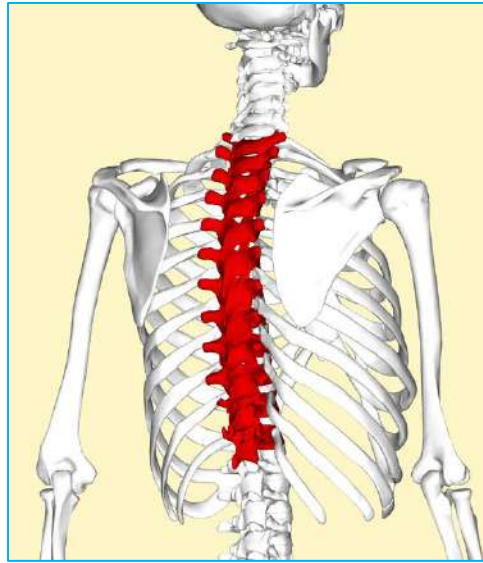
- पाचन तंत्र के प्रमुख अंगों के नाम
- 100 Body Parts Name in Hindi and English

5. Vertebral Column (26 Bones)

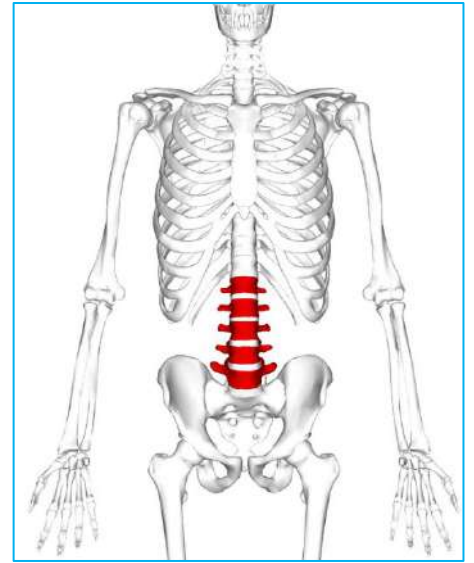




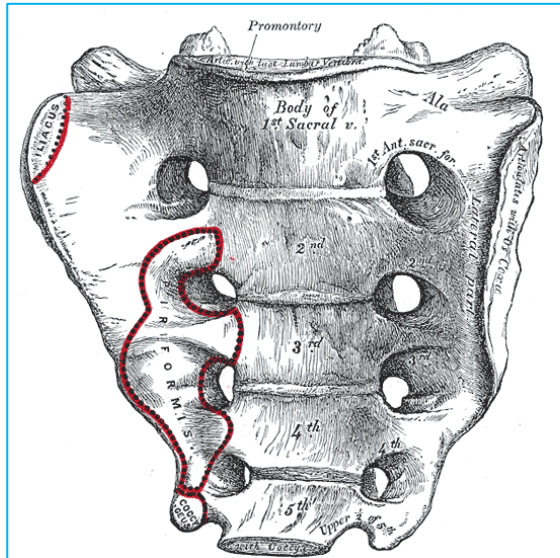
Cervical



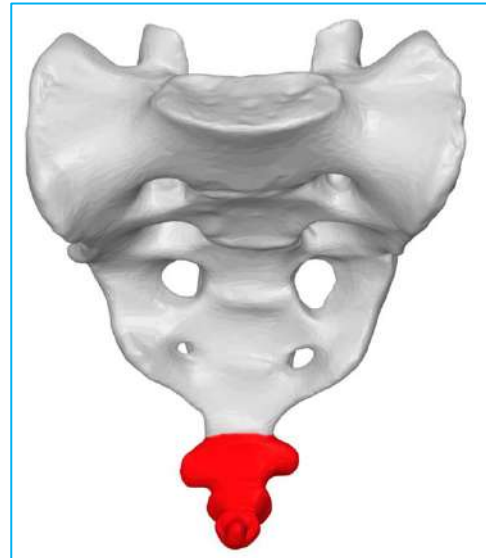
Thoracic



Lumbar



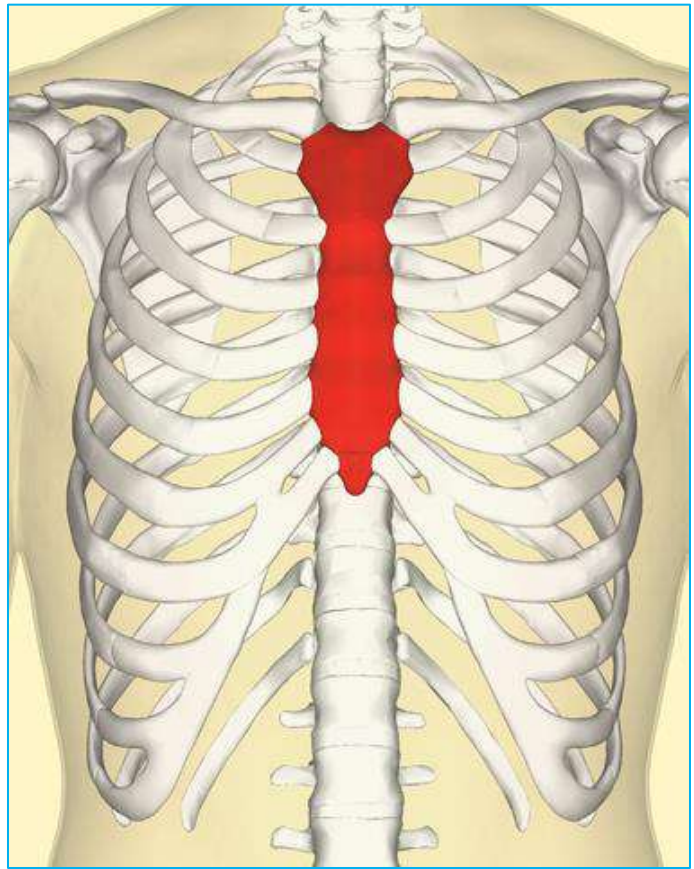
Sacrum



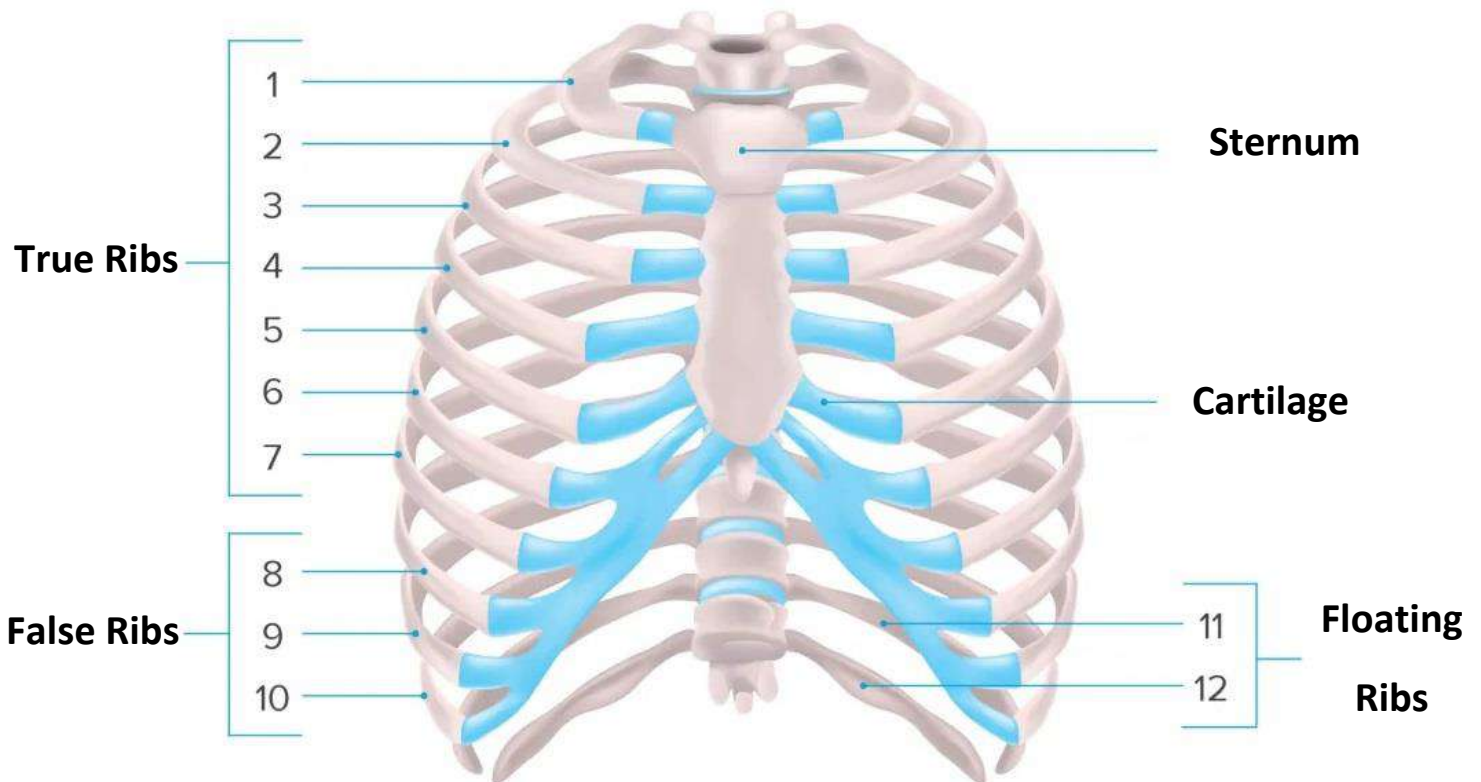
Coccyx

6. Sternum (1 Bones)

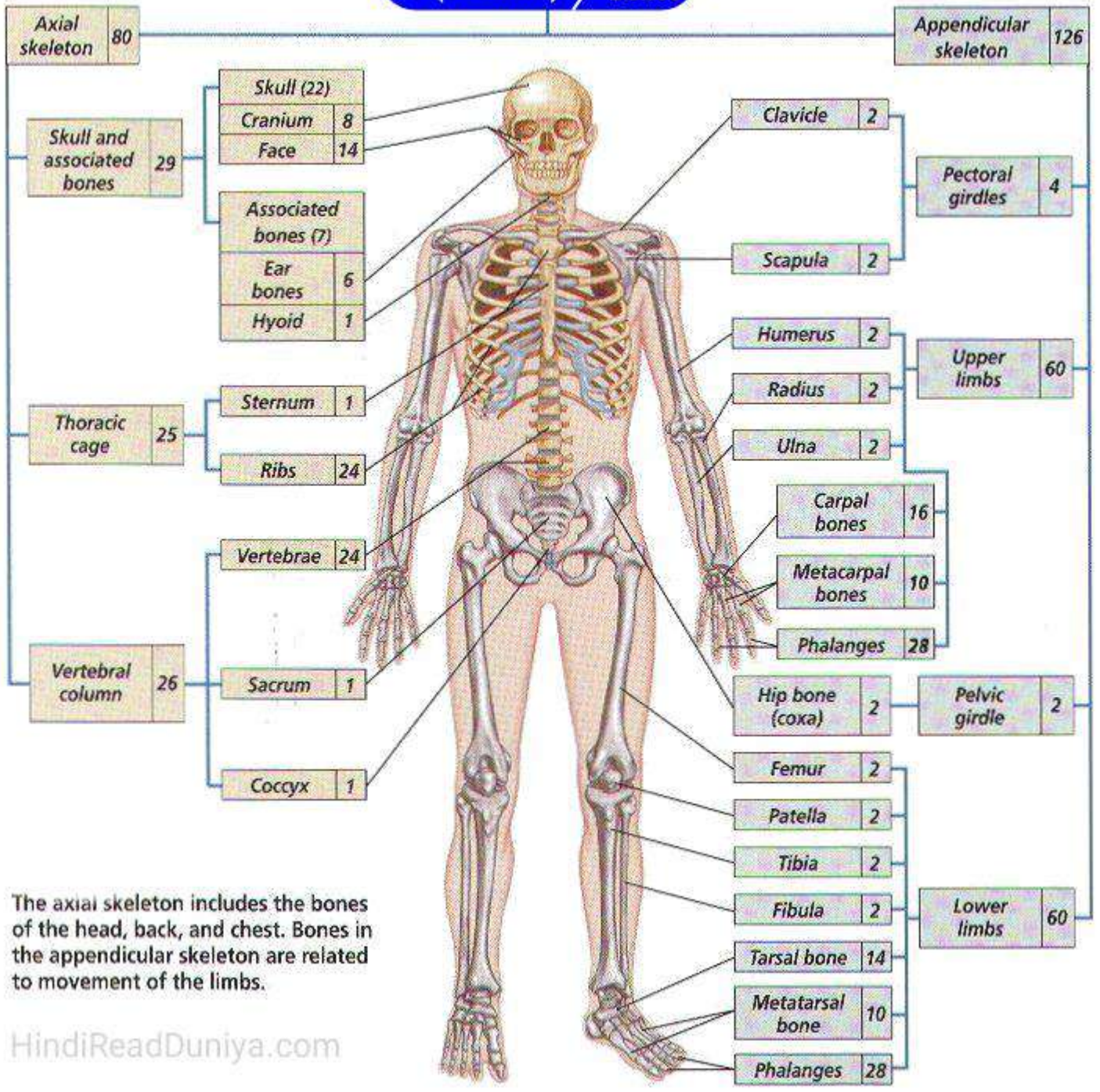
Sternum



7. Ribs (24 Bones)



Skeleton System / 206 Bones
(कंकाल तंत्र)



The axial skeleton includes the bones of the head, back, and chest. Bones in the appendicular skeleton are related to movement of the limbs.

HindiReadDuniya.com

Read Also...

- 206 Bones Name List
- पाचन तंत्र के प्रमुख अंगों के नाम
- 100 Body Parts Name in Hindi and English



उपयोगी, ज्ञानवर्धक और मनोरंजक जानकारी हिंदी में

Author

Rohit Soni

HindiReadDuniya.Com